



ようこそ！ もの忘れ外来へ

脳血管性認知症の画像の特徴と治療

脳の表面には約4ミリ程度の厚さの大脳皮質という層があります。この層には約1000億個の神経細胞が整然と並んでいます。そして1個1個の神経細胞は軸索という長い突起を出して、他の神経細胞と連携しています。その軸索が通る場所（ここには神経細胞は存在せず脂質成分が多く含まれ、白く見えることから白質と呼ばれます）が白質と言われる部分で、大脳皮質のすぐ下に広がっています。

前回に紹介した「脳小血管病」はこの白質に病変が広がっているのが特徴です。その為、神経細胞と神経細胞を繋いでいる軸索の機能が障害され、認知機能が低下します。この白質に広がる病変を頭部CTで見ると、黒く見える脳室の周りにやや灰色がかかった低吸収域（→）が見えます。MRIではFLAIR法という撮影方法で見るとわかりやすく、白く描出されます（→）。この所見が脳小血管病の初期から認められる画像上の特徴で、進行するとラクナ梗塞や微小出血へと進展してゆくことになります（図1）。

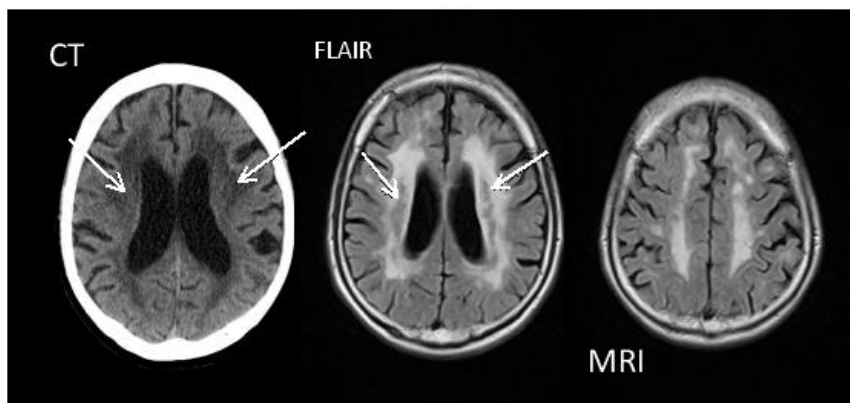
脳小血管病による白質病変は加齢により、その有病率が高くなることが知られています。日本人における脳ドックでのMRIで明らかになった白質病変の有病率は、程度の差はありますが80歳を超えると約70%に達します。このような血管性的変化に加えて、アルツハイマー型認知症の変化、レビー小体型認知症の変化も加わることで認知症の有病率が高くなると考えられます。

脳小血管病によって出現する臨床症状につきましては8月号で紹介しましたので、そちらを参考にして下さい。ここでは脳血管性認知症の治療について解説します。私は脳血管性認知症と診断した方には、シロスタゾール（商品名：プレタール）とガラントミン（商品名：レミニール）を処方します。前者は抗血小板剤で脳血流を増やし、後者はアルツハイマー型認知症の薬で日中の眠気や意欲を改善してくれます。併用することもあります。どちらか一方を処方して改善が思うようでない時にもう一方を追加することもあります。目に見える効果としては、治療前には日中ほとんど寝てばかりでグータラな生活を送っていた人が、家の仕事や散歩などの活動が増えて、表情も明るく、よく喋るようになるなどがあります。言うまでもないで

しょうが、薬だけではなくデイサービスなどの介護サービスの利用や散歩や買物に連れ出すなど家族の積極的な関与も重要です。是非、そうして下さい。脳血管性認知症は、当院の「もの忘れ外来」での認知症の原因の約6%です。しかしながら他の認知症に合併して認知症の悪化をもたらす場合が多く、また、治療によって効果も期待できる病態です。

【図1】

脳血管性認知症の白質病変



ドクター岡原の今月のひとこと！



最近、認知症と睡眠の関係を取り上げるテレビ番組がいくつかありました。6月18日に放送されたNHKスペシャル「睡眠負債が危ない」や8月2日の「林修の今でしょ！講座」（テレビ朝日系）、また9月15日の「中居正広の金曜日のスマイルたちへ」（TBS系）でも取り上げられ、西野精治先生が出演されたのには驚きました。どの番組も西野先生の著作である『スタンフォード式 最高の睡眠』の内容を紹介する内容でしたね。その中で紹介された良い睡眠が認知症の予防につながるという主張の根拠となったのが、米国ロチェスター大学のネーデルガード先生らの研究です。彼女らは2013年に脳の老廃物を除去するメカニズムとして睡眠が重要な役割を果たすことを発見しました。

脳の老廃物除去機構と認知症の関係も大変おもしろいテーマですので、今後取り上げることにしましょう。